



التاريخ: / / هـ.

الموافق: 30 / 5 / 2024 م.

الإشاري: 636 - 2024

السيد / مدير مكتب النائب العام بعد التحية،،

نحيل إليكم الطلب المقدم من عقيد - مهندس / أيوب علي فرج بن
حليم التابع إلى القسم، لغرض منحه إجازة مرضية لغرض العلاج لمدة 5 أيام
من تاريخ 2024/06/23 م إلى غاية 2024/06/27 م مرفقا بالتقارير الطبية.

لذلك

نرى الموافقة على طلب المعني نظرا لظروفه الصحية.

والسلام عليكم،،،

نائب النيابة //

عمر محمد اسكيلح

رئيس قسم ضبط شؤون المعلوماتية والاتصالات

بمكتب النائب العام

صورة إلى

الأستاذ المستشار النائب العام

الملف الدوري العام

10



السيد / رئيس قسم ضبط شؤون المعلوماتية و الإتصالات..
عن طريق الأمين الإداري للقسم.

الموضوع / طلب إجازة خارجية

بعد التحية،

أنا مقدم الطلب عقيد - مهندس / أيوب علي فرج بن حليم ؛ المكلف بالعمل
بالقسم أتقدم بطلبي هذا أملاً منكم الموافقة على منحي إجازة خارجية لغرض
العلاج وذلك لمدة 5 أيام ابتداء من تاريخ 2024/06/23م.

مع فائق الإحترام و التقدير لما ترونه مناسباً

قسم ضبط شؤون المعلوماتية
والاتصالات
رقم الوارد / 473
التاريخ / 2024/5/26

و السلام عليكم ورحمة الله وبركاته

مقدم الطلب //

عقيد - مهندس : أيوب علي فرج بن حليم

مرفق طي الطلب التقارير الطبية

ATTASAMI DIAGNOSTIC SERVICES

FibroScan[®]

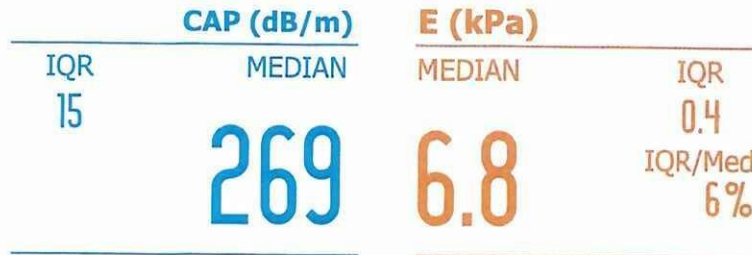Alfurnaj, Tripoli University Road

Tripoli
Libya



Ayoub Ben Haleem

M
01/11/1985
U2400350
NAFLD/NASH
Physician ATTASSAMI
115.0 kg 178 cm
Fasting Yes



06/01/2024 10:06:28

M

SWF = 50Hz

Organ **Liver**


Operator **Dr.Nagat**

Valid measurements

10

Total measurements

14



Measurement conditions

- Thick subcutaneous tissues
- Patient positioning
- Choice of measurement position
- Intercostal Space
- Axillary Line

No

Supine

Anatomical landmarks

7th

Med

FibroScan 530 Compact (SN: F81205) Probe M+ (SN: 0078183) Software release number FS 4.0.3

FibroScan® is a medical device intended as an aid for the management of patients with liver disease. Measurements should be performed by certified operator. The values obtained must be interpreted by a physician experienced in dealing with liver disease, taking into account the complete medical records of the patient, the number of valid measurements and their dispersion. Probes must be calibrated according to the manufacturer's recommendations.



Patient Name أيوب علي فرج بن حليم Ayoub Ben Haleem	National ID	Patient ID Dom. Reg. No. 21671 U2400350
Age (Date of Birth) 39years - 01 Nov 1985	Sex Male	Nationality Libyan
Clinic/Hospital Alkhalil Hospital	Referring Doctor Dr. Osama Tuati	Exam Number FIBROSCAN2400183
Received date 06 Jan 2024 11:17:01	Report date 06 Jan 2024 11:49:46	

FIBROSCAN REPORT

Clinical History: Fatty liver, high LFTs

Result

- Fibroscan steatosis result (CAP score):**269(dB/m)**.
- Fibroscan fibrosis result: **6.8(kPa)**.

Interpretation:

*Steatosis:

CAP Score	Steatosis Grade	Percentage of liver Fatty changes
238 to 260 dB/m	S1	11% to 33%
260 to 290 dB/m	S2	34% to 66%
>290 dB/m	S3	>67%

*Fibrosis:

Disease/fibrosis score	F0-F1	F2	F3	F4
Hepatitis B	2 to 7 kPa	8 to 9 kPa	8 to 11 kPa	≥18 kPa
Hepatitis C	2 to 7 kPa	8 to 9 kPa	9 to 14 kPa	≥14 kPa
HIV/HCV coinfection	2 to 7 kPa	7 to 11 kPa	11 to 14 kPa	≥14 kPa
Cholestatic diseases	2 to 7 kPa	7 to 9 kPa	9 to 17 kPa	≥17 kPa
NAFLD/NASH	2 to 7 kPa	7.5 to 10 kPa	10 to 14 kPa	≥14 kPa
Alcoholic liver disease	2 to 7 kPa	7 to 11 kPa	11 to 19 kPa	≥19 kPa

- Fibrosis may be over- estimated in the following situations;


- *Acute hepatitis
- *Benign or malignant liver tumors.
- *Liver congestion (heart failure)
- *Cholestasis (biliary obstruction)

- Failure or unreliable readings:

- *Obesity (BMI >35kg/m²)
- *Older age
- *Presence of ascites
- *feature of metabolic syndrome (DM2, hypertension, increased waist circumference)

Conclusion: *Steatosis grade:**S2**, * Fibrosis score:**F0- F1**

Dr. Nagat Bousifi, Consultant Hepatologist





التاريخ: 25/11/2023

الاسم: ايوب علي فرج بن حليم

رقم الملف: 28,092

الجنس: M

العمر: 44 Years

incall جهاز الموجات فوق الصوتية التشخيصية

ABDOMEN AND PELVIS ULTRASOUND STUDY:

Liver:

Mild enlarged in size, with increase echogenicity. No focal lesion seen. IHBRs are not dilated.

Portal vein patent with normal diameter.

Gallbladder:

Average distension, with normal wall thickness. No stones or mass seen inside.

Spleen:

Normal span, with no focal lesion.

Kidneys:

Both have normal size and echogenicity. PCS is not dilated. No focal lesion

Urinary bladder:

Empty.

Normal bowel appearance and layering, with no signs of inflammation or obstruction.

Circumferential gastric wall thickening (4.1 mm), with no focal lesions seen.

Comment: - Sonographic evidence of acute gastritis.

- Hepatic steatosis (grade II).



مستشفى أطباء الوقاية

44

العمر: 224 / 3 / 28 التاريخ:

وصفة طبية

الاسم: أبو علي بن علي

الجنس:

ⓐ epigastric pain with bloating 2 times & diarrhea 1 time
ⓑ there mild tenderness at epigastric area
no swelling seen or visible
Diagnosis as acute gastritis

- 1. Flagyl 500mg tab 1x3x7 L₁
- 2. Augmentin 1g Sachet 1x2x7 L₁
- Imodium Long Cap 1x1x10 L₁
- Domnamid long tab 1x2x3


الرجاء عدم استشارة الطبيب مع الكابتة باليد

Handwritten signature



Specific
Protein
Bilirubin
Leucocytes





26/02/2024 11:19:24

Patient name	أيوب على فرج بن حليم		
Patient ID	Ref By Prof.Dr. Adel AlOsta		File number
	Age 39 Year		
NEB333967101	Sex Male		OP2400005777
Lab No	Collection date	Report date	Room No
2401422	21/2/2024 11:13	21/02/2024 14:46	
			Location
			قسم العيادات الخارجية

Clinical Chemistry Report


	Unit	Ref. Range
TOTAL BILIRUBIN (Cormay S120)	0.9	mg/dL
ALT (SGPT) (Cormay S120)	58	0.1 - 1.3
AST (SGOT)	26	H U/L
ALP (Alkaline Phosphatase)	53	0 - 45
TOTAL CHOLESTEROL	201	U/L
HDL-CHOLESTEROL	56	38 - 154
		H mg/dL
		10 - 200

Male:
 No risk: >55 mg/dL
 Moderate risk: 35-55 mg/dL
 High risk: <35 mg/dL

Reviewed by :
 نور الهدى علي المرچيني

Page 1 of 2

Approved by :
 احلام العارف محمد العارف



26/02/2024 11:19:24

Patient name	أيوب على فرج بن حليم		
Patient ID	Ref By Prof.Dr. Adel AlOsta		File number
 NEB333967101	Age 39 Year	Sex Male	 OP2400005777
Lab No 2401422	Collection date 21/2/2024 11:13	Report date 21/02/2024 15:05	Room No
			Location قسم العيادات الخارجية

HBA1C

Glycated Haemoglobin (HBA1C)	5.6	Unit %	Ref. Range 4.4 - 6.4
-------------------------------------	-----	------------------	--------------------------------

Reviewed by :
محمد زوكة

Page 2 of 2

Approved by :
نور الهدى علي المرجيني



مصحة الفتح الطبية

ALFATH CLINIC

0213509241-0213505041

0910261996-0910261965

CBC Results

الاسم: ايوب علي فرج بن حليم

التاريخ: 25/11/2023 18:47

رقم الملف: 28092

العمر: Years 44


CBC

Test Name	Result	Unit	Normal Range
WBC	14.7	[10 ³ /uL]	4.5 -- 11
RBC	6.1	[10 ⁶ /uL]	M 4.5 -- 6.3 F 4.0 -- 5.4
HGB	17.0	[g/dl]	M 14 -- 18 F 12 -- 16
HCT	50.1	[g/dl]	M 39 -- 52 F 36 -- 46
MCV	81.1	[fL]	77 -- 91
MCH	27.5	[pg]	26 -- 32
MCHC	33.9	[g/dl]	32 -- 36
PLT	232.0	[10 ³ /uL]	150 -- 400
NEUT%	89.0	[%]	55 -- 80
LYMPH%	5.0	[%]	20 -- 40



Lab. Specialist Signature
Name

MLO Signature
Name



ISO 9001:2008 Certified
حاصلة على شهادة المطابقة لنظام إدارة الجودة



مصحة الرازي

للخدمات الطبية

11/03/2024	التاريخ:		ايوب علي بن حليم	الاسم:	
72249	رقم الملف:	M	الجنس:	39 Years	العمر:

Laboratory Report

Test Name	Result	Normal Range
CRP	0.4 mg/l	0----10





ISO 9001:2008 Certified
حاصلة على شهادة المطابقة لنظام إدارة الجودة



مصحة الرازي

للخدمات الطبية

CBC Results

الإسم:

التاريخ:

رقم الملف:

العمر:

CBC

Test Name	Result	Unit	Normal Range
WBC	9.2	[10 ³ /uL]	4.5 -- 11
RBC	5.8	[10 ⁶ /uL]	M 4.5 -- 6.3 F 4.0 -- 5.4
HGB	16.2	[g/dl]	M 14 -- 18 F 12 -- 16
HCT	48.9	[g/dl]	M 39 -- 52 F 36 -- 46
MCV	84.3	[fL]	77 -- 91
MCH	27.9	[pg]	26 -- 32
MCHC	33.1	[g/dl]	32 -- 36
PLT	210.0	[10 ³ /uL]	150 -- 400



Lab. Specialist Signature
Name

MLO Signature
Name

شارع الظل - بن عاشور - طرابلس - ليبيا
Aldell St Ben Ashour Area - Tripoli - Libya

00218 21 363 0336 - 00218 21 363 0337

00218 91 139 0666 - 00218 91 039 0666



ISO 9001:2008 Certified
حاصلة على شهادة المطابقة لنظام إدارة الجودة



مصحة الرازي

للخدمات الطبية

11/03/2024

التاريخ:

ايوب علي بن حليم

الاسم:

72249

رقم الملف:

M

الجنس:

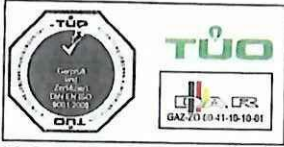
39 Years

العمر:

Laboratory Report

Test Name	Result	Normal Range
ESR	8 mm/hr.	up to 20
CRP	0.4 mg/l	0----10





ISO 9001:2008 Certified
حاصلة على شهادة المطابقة لنظام إدارة الجودة



مصحة الرازي

للخدمات الطبية

11/03/2024

التاريخ:

ايوب علي بن حليم

الاسم:

72,249

رقم الملف:

M

الجنس:

39 Years

العمر:

Urine Analysis

Colour	Yellow	Appearance	Turbid	Specific Gravity	1.030
Sugar	++	Keton	Nil	Protein	Nil
pH	5.0	Urobilinogen	Normal	Bilirubin	Nil
Nitrite	Nil	H.Blood		Leucocytes	Nil
Other					

Microscopic Examination

WBCs	2--4	RBCs	1--3
EpithCells	Few	Amorph. Urate	Nil
Mucous	++	Ca. Oxalate	Nil
Casts	Nil	Candidia	Nil
Bacteria	Few	Other	

Lab. Specialist Signature
Name

MLO Signature
Name





ISO 9001:2008 Certified
حاصلة على شهادة المطابقة لنظام إدارة الجودة



مصحة الرازي

للخدمات الطبية

CBC Results

الإسم:

التاريخ:

رقم الملف:

العمر:

CBC

Test Name	Result	Unit	Normal Range
WBC	9.2	[10 ³ /uL]	4.5 -- 11
RBC	5.8	[10 ⁶ /uL]	M 4.5 -- 6.3 F 4.0 -- 5.4
HGB	16.2	[g/dl]	M 14 -- 18 F 12 -- 16
HCT	48.9	[g/dl]	M 39 -- 52 F 36 -- 46
MCV	84.3	[fL]	77 -- 91
MCH	27.9	[pg]	26 -- 32
MCHC	33.1	[g/dl]	32 -- 36
PLT	210.0	[10 ³ /uL]	150 -- 400



Lab. Specialist Signature
Name

MLO Signature
Name

📍 شارع الظل - بن عاشور - طرابلس - ليبيا 00218 21 363 0336 - 00218 21 363 0337
Aldell St Ben Ashour Area - Tripoli - Libya ☎ 00218 91 139 0666 - 00218 91 039 0666



مصحة الفتح الطبية

ALFATH CLINIC

0213509241-0213505041

0910261996-0910261965

التاريخ: 25/11/2023

الاسم: ابوب علي فرج بن حليم

رقم الملف: 28,092

الجنس: M

العمر: 44 Years

incall جهاز الموجات فوق الصوتية التشخيصية

ABDOMEN AND PELVIS ULTRASOUND STUDY:

Liver:

Mild enlarged in size, with increase echogenicity. No focal lesion seen. IHBRs are not dilated.

Portal vein patent with normal diameter.

Gallbladder:

Average distension, with normal wall thickness. No stones or mass seen inside.

Spleen:

Normal span, with no focal lesion.

Kidneys:

Both have normal size and echogenicity. PCS is not dilated. No focal lesion

Urinary bladder:

Empty.

Normal bowel appearance and layering, with no signs of inflammation or obstruction.

Circumferential gastric wall thickening (4.1 mm), with no focal lesions seen.

Comment: - Sonographic evidence of acute gastritis.

- Hepatic steatosis (grade II).

