



دولة ليبيا

مكتب النائب العام

التاريخ : / / هـ
الموافق : 2024 / 8 / 19 م
الإشاري : 2024 - 1061

السيد / مدير مكتب النائب العام بعد التحية،،

نحيل إليكم الطلب المقدم من عقيد - مهندس / أيوب علي فرج
بن حلیم التابع للقسم، وذلك لغرض منحه إجازة مرضية لغرض العلاج
وذلك من تاريخ 2024/08/25م إلى غاية 2024/09/12م مرفقا بالتقارير
الطبية.

عليه

نحيل إليكم طلب المعني مرفقا بالتقارير الطبية المقدمة منه وهي
واضحة بذاتها.

والسلام عليكم،،،

نائب النيابة //

عمر محمد اسكيليج

رئيس قسم ضبط شؤون المعلوماتية والاتصالات
بمكتب النائب العام

صورة إلى

الأستاذ المستشار النائب العام

الملف الدوري العام

10

مكتب النائب العام

قسم ضبط شؤون المعلوماتية و الاتصالات

General Attorney Office

Informatics and Communications Affairs Control Section



السيد / رئيس قسم ضبط شؤون المعلوماتية و الإتصالات..

الموضوع / طلب اجازة خارجية

بعد التحية،

أنا مقدم الطلب عقيد - مهندس / أيوب علي فرج بن حليم ؛ المكلف بالعمل بالقسم أتقدم بطلبي هذا أملا منكم الموافقة على منحي اجازة خارجية لغرض إستكمال علاجي وذلك ابتداء من تاريخ 2024/08/25م إلي 2024/09/12م ، وذلك لكوني أعاني من التهابات حادة بالجهاز الهضمي كما هو موضح بالتقرير المرفقة.

مع فائق الإحترام والتقدير لما ترونه مناسبا

و السلام عليكم ورحمة الله وبركاته

مقدم الطلب //

عقيد - مهندس : أيوب علي فرج بن حليم

مرفق طي الطلب التقارير الطبية

نظرة 8/16
موضوع 8/16
حالة الطلب 8/16
بعد ارفاقه 8/16
التقارير الطبية 8/16
موضوع 8/16
مرفق طي 8/16

ATTASAMI DIAGNOSTIC SERVICES

FibroScan[®]

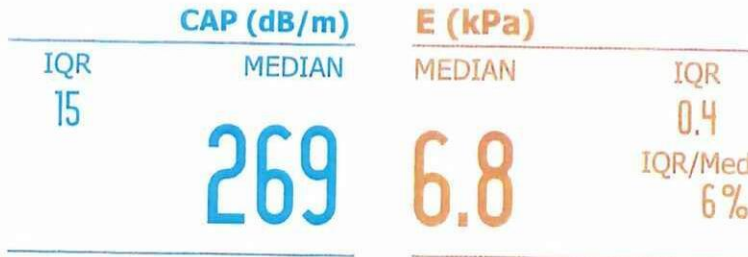Alfurnaj, Tripoli University Road

Tripoli
Libya



Ayoub Ben Haleem

M
01/11/1985
U2400350
NAFLD/NASH
Physician ATTASAMI
115.0 kg 178 cm
Fasting Yes



06/01/2024 10:06:28

M

SWF = 50Hz

Organ **Liver**

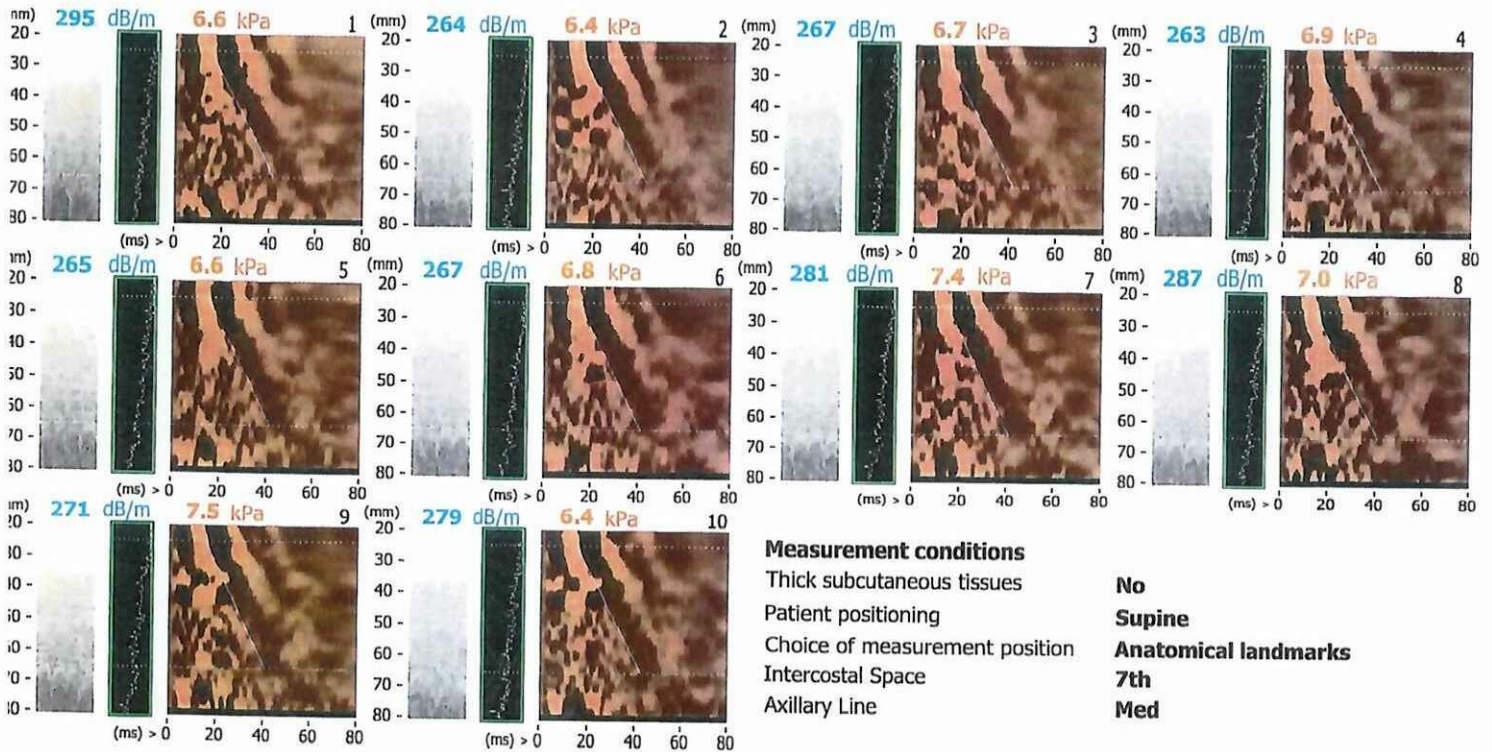
Operator **Dr.Nagat**

Valid measurements

10

Total measurements

14



Measurement conditions

- Thick subcutaneous tissues
- Patient positioning
- Choice of measurement position
- Intercostal Space
- Axillary Line

No

Supine

Anatomical landmarks

7th

Med

FibroScan 530 Compact (SN: FB1205) Probe M+ (SN: 0078183) Software release number FS 4.0.3
FibroScan® is a medical device intended as an aid for the management of patients with liver disease. Measurements should be performed by a certified operator. The values obtained must be interpreted by a physician experienced in dealing with liver disease, taking into account the complete medical records of the patient, the number of valid measurements and their dispersion. Probes must be calibrated according to the manufacturer's recommendations.



Patient Name ايوب علي فرج بن حليم Ayoub Ben Haleem	National ID	Patient ID <small>م. رج. رقم 21671 سجل تجاري رقم</small> U2400350
Age (Date of Birth) 39years - 01 Nov 1985	Sex Male	Nationality Libyan
Clinic/Hospital Alkhalil Hospital	Referring Doctor Dr. Osama Tuati	Exam Number FIBROSCAN2400183
Received date 06 Jan 2024 11:17:01	Report date 06 Jan 2024 11:49:46	

FIBROSCAN REPORT

Clinical History: Fatty liver, high LFTs

Result

-Fibroscan steatosis result (CAP score):**269(dB/m)**.

-Fibroscan fibrosis result: **6.8(kPa)**.

Interpretation:

*Steatosis:

CAP Score	Steatosis Grade	Percentage of liver Fatty changes
238 to 260 dB/m	S1	11% to 33%
260 to 290 dB/m	S2	34% to 66%
>290 dB/m	S3	>67%

*Fibrosis:

Disease/fibrosis score	F0-F1	F2	F3	F4
Hepatitis B	2 to 7 kPa	8 to 9 kPa	8 to 11 kPa	≥18 kPa
Hepatitis C	2 to 7 kPa	8 to 9 kPa	9 to 14 kPa	≥14 kPa
HIV/HCV coinfection	2 to 7 kPa	7 to 11 kPa	11 to 14 kPa	≥14 kPa
Cholestatic diseases	2 to 7 kPa	7 to 9 kPa	9 to 17 kPa	≥17 kPa
NAFLD/NASH	2 to 7 kPa	7.5 to 10 kPa	10 to 14 kPa	≥14 kPa
Alcoholic liver disease	2 to 7 kPa	7 to 11 kPa	11 to 19 kPa	≥19 kPa

- Fibrosis may be over- estimated in the following situations;

*Acute hepatitis

*Benign or malignant liver tumors.

*Liver congestion (heart failure)

*Cholestasis (biliary obstruction)

- Failure or unreliable readings:

*Obesity (BMI >35kg/m²)


*Older age

*Presence of ascites

*feature of metabolic syndrome (DM2, hypertension, increased waist circumference)

Conclusion: *Steatosis grade:**S2**, * Fibrosis score:**F0- F1**

Dr. Nagat Bousifi, Consultant Hepatologist





مستشفى الطب الوقائي

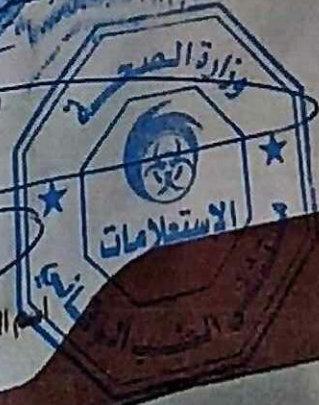وصفة طبية
 الاسم: أبو علي بن علي
 العمر: 44
 التاريخ: 24/3/28
 الجنس:

ⓐ epigastric pain with bloating 2 times & diarrhea 1 time
 AE there mild tenderness at epigastric area
 no swelling seen or mucus/bubbles
 Diagnosis as acute gastritis

- 1. Flagyl 500mg tab 1x3x7d
- 2. Augmentin 1g sachet 1x2x7d
- Imodium 4mg cap 1x1x10d
- Domperidone long tab 1x2x3

أبو علي بن علي
 مع الكابتة باليد

[Handwritten signature]



Specific
 Protein
 Bilirubi
 Leuco





ISO 9001:2008 Certified
حاصلة على شهادة المطابقة لنظام إدارة الجودة



مصحة الرازي


للخدمات الطبية

11/03/2024	التاريخ:		ايوب علي بن حليم	الاسم:	
72249	رقم الملف:	M	الجنس:	39 Years	العمر:



Laboratory Report

Test Name	Result	Normal Range
CRP	0.4 mg/l	0----10





26/02/2024 11:19:24

Patient name	أيوب على فرج بن حليم			
Patient ID	Ref By Prof.Dr. Adel AIosta		File number	
 NEB333967101	Age 39 Year Sex Male		 OP2400005777	
Lab No 2401422	Collection date 21/2/2024 11:13	Report date 21/02/2024 15:05	Room No	Location قسم العيادات الخارجية

HBA1C

		Unit	Ref. Range
Glycated Haemoglobin (HBA1C)	5.6	%	4.4 - 6.4



مصحة الفتح الطبية

ALFATH CLINIC

0213509241-0213505041
0910261996-0910261965

CBC Results

الاسم: ايوب علي فرج بن حليم

التاريخ: 25/11/2023 18:47

رقم الملف: 28092

العمر: Years 44

CBC

Test Name	Result	Unit	Normal Range
WBC	14.7	[10 ³ /uL]	4.5 -- 11
RBC	6.1	[10 ⁶ /uL]	M 4.5 -- 6.3 F 4.0 -- 5.4
HGB	17.0	[g/dl]	M 14 -- 18 F 12 -- 16
HCT	50.1	[g/dl]	M 39 -- 52 F 36 -- 46
MCV	81.1	[fL]	77 -- 91
MCH	27.5	[pg]	26 -- 32
MCHC	33.9	[g/dl]	32 -- 36
PLT	232.0	[10 ³ /uL]	150 -- 400
NEUT%	89.0	[%]	55 -- 80
LYMPH%	5.0	[%]	20 -- 40



Lab. Specialist Signature
Name

MLO Signature
Name



ISO 9001:2008 Certified
حاصلة على شهادة المطابقة لنظام إدارة الجودة



مصحة الرازي

للخدمات الطبية

CBC Results

الاسم: ايوب علي بن حليم

11/03/2024 19:39

التاريخ:

72249

رقم الملف:

Years 39

العمر:

CBC

Test Name	Result	Unit	Normal Range
WBC	9.2	[10 ³ /uL]	4.5 -- 11
RBC	5.8	[10 ⁶ /uL]	M 4.5 -- 6.3 F 4.0 -- 5.4
HGB	16.2	[g/dl]	M 14 -- 18 F 12 -- 16
HCT	48.9	[g/dl]	M 39 -- 52 F 36 -- 46
MCV	84.3	[fL]	77 -- 91
MCH	27.9	[pg]	26 -- 32
MCHC	33.1	[g/dl]	32 -- 36
PLT	210.0	[10 ³ /uL]	150 -- 400



Lab. Specialist Signature
Name


MLO Signature
Name





شارع الظل - بن عاشور - طرابلس - ليبيا
Aldell St. Ben Ashour Area - Tripoli - Libya

00218 21 363 0336 - 00218 21 363 0337

00218 91 139 0666 - 00218 91 039 0666



26/02/2024 11:19:24

Patient name	أيوب علي فرج بن حليم			
Patient ID	Ref By Prof.Dr. Adel AlOsta		File number	
 NEB333967101	Age 39 Year Sex Male		 OP2400005777	
Lab No	Collection date	Report date	Room No	Location
2401422	21/2/2024 11:13	21/02/2024 14:46		قسم العيادات الخارجية

Clinical Chemistry Report

		Unit	Ref. Range
TOTAL BILIRUBIN (Cormay S120)	0.9	mg/dL	0.1 - 1.3
ALT (SGPT) (Cormay S120)	58	H U/L	0 - 45
AST (SGOT)	26	U/L	0 - 45
ALP (Alkaline Phosphatase)	53	U/L	38 - 154
TOTAL CHOLESTEROL	201	H mg/dL	10 - 200
HDL-CHOLESTEROL	56	mg/dL	

Male:
 No risk: >55 mg/dL.
 Moderate risk: 35-55 mg/dL
 High risk: <35 mg/dL



Masarra co. For Medical Services

شركة المسرة للخدمات الطبية

Masarra Clinic

مطبعة المسرة



TÜV ISO 9001 2000 Certified حاصلة على شهادة المطابقة لنظام إدارة الجودة

Masarra Clinic

02/08/2024 التاريخ:

ايوب علي بن حليم الاسم:

1,071,348 رقم الملف:

M الجنس:

39 Years العمر:

RADIOLOGICAL CONSULTATION

GRAY SCALE ULTRASOUND OF THE ABDOMEN, PELVIS

FINDING

Minimal retroperitonea edema noted at the Upper Quadrants on right and left side with gaseous distension of the colon

Liver is Grossly normal in Shape and average in size showing homogenous uniform fatty echotextre

No focal liver mass, no intrahepatic ductal dilatation

No extrahepatic ductal dilatation

Normal CBD caliber

Gallbladder is contracted and appears grossly unremarkable with limitations

Normal abdominal aorta caliber, IVC and retroperitoneal para aortic space tail of the pancreas could not be visualized and the remainder of the pancreas is normal

Normal shape and size of the kidneys

Normal renal parenchymal thickness

No hydronephrosis or obstructive kidney stones

Average size of the spleen

No pelvic fluid, appendix is not identified among the gases

Normal prostatic gland size and Both seminal vesicles

Empty urinary bladder

Comment: Minimal retroperitoneal edema noted at the Upper Quadrants on right and left side with gaseous distension of the colon

No free fluid or collections detected

Left Upper quadrant pain correlate with the site of external oblique muscle tear measured 12 mm in size

for surgical opinion regarding colitis / IBD

Dr Younis sultan

E-mail : info@masarraclinic.ly

الالكتروني Masarra Clinic 360 1206

فاكس 360 1288

Phone : 021 360 1206 / 7 / 8 361 4865

هاتف

شارع الظل - بن عاشور - طرابلس - ليبيا

Written By: يونس سلطان

Website : www.masarraclinic.ly

الالكتروني

صندوق بريد 83602

Ext : 111 112

داخلي 021 362 0593/94

هاتف

Al Doul Street Ben Ashour Tripoli, Libya



Masarra Clinic **مصحة المسرة**

Date: 2024 8, 2 التاريخ

وصفة طبية
PRESCRIPTION

Age: 39 العمر Name: اسم المريض: **أبو عبد الله بن علي**

Diagnosis: التشخيص:

- * Cholesterol 1x1x1
- * Panto prazole 200 2x1
- * MALLOUX sachet
di GAVISCON 2x1
- * Duspataline 200 2x1



اسم الطبيب: **Massarra Clinic** التوقيع:

التدخين ضار بصحتك الوقاية خير من العلاج التدخين ضار بصحتك الوقاية خير من العلاج التدخين ضار



02/08/2024

التاريخ

مصحدة المسرة
Masarra Clinic

NO 643662 إيصال قبض

160

000

1071348

رقم الملف : 1071348

إستلمت من الأخ: ايوب علي بن حليم

بإلـحروف: مائة وستون دينار

وذلك عن: U/S Focused =>14 ==
=>5

إسم المستلم وتوقيعه: محمد البديري

ملاحظة: الإسترجاع قبل 3 أيام

Al-Dhahira Hospital
Telephone : 360 1206/7/8 - 361 4863
Fax : 360 1209
P.O.Box - 83602 : ليبيا



التدخين ضار بصحتك الوقاية خير من العلاج التدخين ضار بصحتك المقابلة خير من العدا



مصحة المسرة
Masarra Clinic

التاريخ


02/08/2024

10

إيصال قبض NO 643657

20

000



نم الملف : 1071348

تمت من الاخ: ايوب علي بن حليم

حروف: عشرون دينار



ذلك عن: كشف طبيب احمد سالم الرحيم

مع المستلم وتوقيعه: محمد البديري



شارع الظل - بن عسور - طرابلس - ليبيا

التدخين ضرر بصحتك الوقاية خير من العلاج التدخين ضرر بصحتك الوقاية خير من العلاج التدخين ضرر بصحتك الوقاية خير من العلاج



Fatty liver
came at 170
Abdominal pain
scattered.
→ Rt hyp pain
& epigastric pain
for Abd 4/15

التشخيص :

اسم المريض : Mr. K.C. : اسم المريض : Name :

وصفة طبية
PRESCRIPTION

التاريخ : 2024/8/2
Date :

Masarra Clinic
مركز المسرة

Ex: 1021348



مصحة المسرة Masarra Clinic

Date: 21/7/2019 التاريخ

وصفة طبية
PRESCRIPTION

Age: 39 العمر Name: أحمد بن محمد العلي إسم المريض

Diagnos: التشخيص:

chronic epig.
pain,
gastritis
for OGD



إسم الطبيب: التوقيع:

شارع الظل / بن عاشور / طرابلس
☎ 021 3601206 / 7 / 8 ☎ 360 1209

* أرجو تعاطي الدواء بانتظام وحسب إرشادات الطبيب
* إحضار الوصفة عند المراجعة

التدخين ضار بصحتك، المقامرة خسر من العلاج، التدخين ضار بصحتك، المقامرة خسر من العلاج، التدخين ضار بصحتك