

وحدة المنظومة

التاريخ: 11/06/2023
ص.م رقم / بلا



دولة ليبيا مكتب النائب العام قسم التحقيقات

بطاقة معلومات



الاسم / مفتاح عمر مفتاح فرج

المهنة / موظف مصرف الصحاري / سبها

اسم الام / مبروكه عبدالسلام الطغبر

الرقم الالي: 1186190

تاريخ الميلاد	1959/05/14	مكان الميلاد	بن وليد
رقم جواز السفر	K5Z9L87K	تاريخ الصدور	2015/09/09
مكان الصدور	المصلحة	الرقم الوطني	
العنوان	سبها/الشراره /القرضه		
حركة الدخول والخروج			
ملاحظات	مطلوب لمكتب النائب العام كتاب رقم 2631 بتاريخ 2023/02/15 يتم ضبطه واحالته الي مكتب المحامي العام سبها بناء علي كتاب رئيس قسم التفتيش علي الجهات الضبطيه والمؤسسات بمكتب النائب العام		

رئيس وحدة تقنية

المعلومات والاتصالات



مكتب النائب العام

مكتب النائب العام
وارد الطلبات
07. 06. 2023
رقم الطلب: 4437

استعلام

بلاغ شكوى تظلم طلب

اسم مقدم العريضة: سيفان محمد السارح جوييف وكيل عن مفتاح

الرقم الوطني: 591201

رقم بطاقة التعريف: 591201 جنزير

وسيلة الاتصال / هاتف: 0911292030 بريد الكتروني / f

الإقامة: المدينة: بئر بلين المنطقة: عين بزر الشارع:

جهة العمل: محامي رقم هاتف جهة العمل: 0911292030

معلومات أدلى بها صاحب الشأن عن موضوع العريضة: لجلب وضع أسم

من المنصومة

(بيانات تتعلق بالبلاغات والشكاوى المقدمة)

اسم مرتكب الواقعة:

محل إقامة مرتكب الواقعة:

جهة عمل مرتكب الواقعة:

معلومات متاحة أخرى:

اسم الجهة الضبطية التي تلقت بلاغا أو شكوى عن الواقعة
والبيانات المتعلقة بها :

.....
.....

اسم النيابة التي تلقت بلاغا أو شكوى عن الواقعة والبيانات المتعلقة بها :

.....
.....
.....
.....

(بيانات تتعلق بالطلبات والتظلمات المقدمة)

رقم القضية :

النيابة المختصة :

الجهة الضبطية المختصة :

الطلب :

.....

.....

وحدة البلاغات

.....

مقدم العريضة

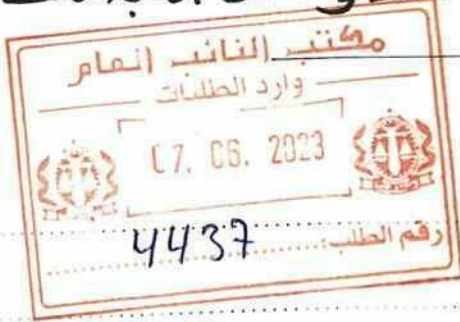.....




مكتب المحامي

سفيان عبد الستار أبو سيف
للمحاماة والاستشارات القانونية
الهائي بالقرب من جامع زنيخة

مكتب النائب العام
الموضوع: رفع اسم من المنظومة الخاصة بالنائب العام

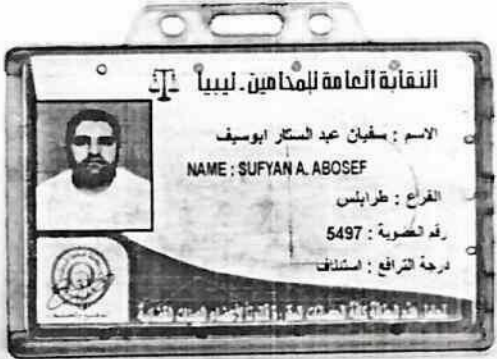

إلى السيد النائب العام المحترم

أنا المحامي سفيان عبد الستار أبو سيف وصفت وكيل عن المدعو
مفتاح عصر مفتاح فزح بسن الحنسية والذي كان موقوف على دمة الأضفة
بمتر 371 / 1000 حيث أنه بتاريخ 12 / 12 / 2006 تم الأفرانج عن
المتهم بعد أن أفضا دمة الحكم وتم أعلى تبيلة للأند
اسم المتهم للأند موجود بالمنظومة النائب العام ولم يتم
مسح اسمه من المنظومة حيث الذي أريد توضحه هو
مسح اسم الموكل لأنه قد أفضا العقوبة وأند ماله الراجعة
دعية ومحتاج لعلاج بالخارج لذلك أقدم بعد الطلب ونزوه
منكم رفع اسمه من المنظومة وتساوية واضحة

عنه المحامي سفيان
عبد الستار أبو سيف

0924516642 / 0911292030 (2)





مكتب المحامي
سفيان عبد الستار ابو سيف
للمحاماة والاستشارات القانونية

التاريخ / 4 / 6 / 2023 م

توكيل وإقرار

أنا الموقع أدناه : **مفتاح عمرو مفتاح فرج** جنسيتي : **ليبي**

قد وكنت بموجب هذا الأستاذ / سفيان عبد الستار ابو سيف / المحامي

توكيلاً عاماً في

الدعوى رقم 2023 ... المرفوعة من: **مفتاح عمرو مفتاح فرج** أمام محكمة

مكتب النائب العام : حتى يفصل فيها .

يكون له حق المرافعة عنى ، والإقرار بالدين والإبراء منه ، وتسليم الحقوق وإعطاء المخالصات والتنازل عنها ، كما يكون له حق إمضاء الأوراق عنى وحضور التحقيق وطلب تحليف اليمين وردها والتحكيم والمخالصة والصلح والتصالح ، وشطب الدعوى والتنازل عنها وإنكار الخطوط والاختام والإمضاءات والنظن فيها بالتزوير بأي طريق آخر وتقديم الأدلة ، وطلب تعيين الخبراء وردهم ، والحضور أمامهم ، وإبداء الأقوال والملاحظات ورد القضاة ، وسحب الأحكام وتنفيذها وقبض المبالغ المحكوم بها من المحاكم وجهات الإدارة وتقديم المستندات وسحبها و التقرير بالمعارضة والاستئناف والطعن بالنقض في القضايا المدنية و الجنائية جنحاً و مخالفات و جنایات ورفع التماس إعادة النظر وتقديم الأسباب والمستندات وسحبها ، وسحب الأحكام التنفيذية وغير التنفيذية وتسليم المستندات وإيداعها ، كما وكلته في أتمام واستخراج الفريضة الشرعية و دفع الرسوم والأمانات والضمانات وصرفها بعد تسويتها ، وفي صرف المبالغ المودعة علي ذمتي في خزانة المحاكم وجهات الإدارة ، كما له حق الدفاع عنى أمام لجان الاعتراضات على تحقيق الملكية بمكاتب وإدارات التسجيل العقاري والاشتراكى والطعن في قراراتها ، ومجالس التأديب ولجان الاعتراض بالضرانب ، كما له الصلاحية في تفويض قلم المحضرين في إجراءات عمليات الحجز والبيع والتنفيذ والحضور أمام الجهات الادارية ، وبصفة عامه كل ما يراه مناسباً لصالحى ولو لم يكن منصوصاً عليه بهذا ، وله توكيل من يشاء في هذا كله او بعضه مصدقاً من الان على جميع ما يجريه أو من ينوب عنه ، كما التزم بتسديد الأتعاب المتفق عليها منيها كانت أسباب إنهاء القضية أو انتهائها ، واتخذت مكتبه الموضح أدناه موطناً مختاراً لي لأجل تنفيذ أغراض هذه الوكالة .



توقيع الموكل

مفتاح

ملاحظة - أفوض الزميل الأستاذ / المحامي للحضور وله كافة الصلاحيات

المذكورة أعلاه .

التوقيع

الهاتف بالقرب من جامع زنبخة - طرابلس / 0911292030

بسم الله الرحمن الرحيم



دولة ليبيا
حكومة الوحدة الوطنية
وزارة العدل



جهاز الشرطة القضائية فرع سبها
مؤسسة الاصلاح والتأهيل سبها المحلي
مكتب شئون النزلاء
« إفادة »

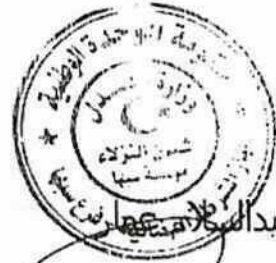
بناءً على قاعدة البيانات بالمنظومة يفيد مكتب شئون النزلاء بمؤسسة الإصلاح والتأهيل سبها بان
النزيل (3/853520) الاسم/ مفتاح عمر مفتاح فرج / ليبي - الجنسية / وابن: مبروكة عبدالسلام
المذكور أعلاه قد دخل مؤسسة الإصلاح والتأهيل سبها بتاريخ 01-03-2003 ف موقوفا
على ذمة القضية رقم 2001/371 ف بتاريخ 12-12-2007 ف تم الافراج عنه بعد ان انهاء مدة الحكم
واخلي سبيله .

بناءً على طلبه أعطيت له هذه الإفادة لاستعمالها فيما يخوله القانون

والله اعلم بالصواب



مدير المؤسسة
عبدالمجيد



ملازم
عطوان عبدالسلام
رئيس وحدة شئون النزلاء

ملاحظة : 1- المؤسسة غير مسؤولة عن صحة بيانات النزيل الشخصية .

2 - أي كشط أو تغيير يلغي هذه الإفادة .

(حررت بتاريخ 02-05-2023 م)

دكتور / علي الهنداوي

دكتورة / مها عقل

العمر: ٦٣ عام	الاسم: مفتاح عمر مفتاح
التاريخ: ٢٠٢٢/٤/٢٤	مجال بواسطة: أ.د. هشام ابراهيم
الكود: D-2432	البيانات السريرية: أعراض السبيل البولي السفلي
	العينة: خزعة البروستاتا الموجهة لتخطيط الصدى بطريق المستقيم

تقرير الباثولوجيا

الخلاصة: الخزعات الموجهة لتخطيط الصدى بطريق المستقيم للبروستاتا القاعدة اليمنى: سرطان غدي البروستات، غليسون ٣ + ٤ (الدرجة ٧، مجموعة التصنيف ٢)، مشاركة ٩٠٪ المنطقة الوسطى اليمنى: سرطان غدي البروستات، غليسون ٣ + ٤ (الدرجة ٧، مجموعة التصنيف ٢)، مشاركة ٥٠٪

القمة اليمنى: تضخم البروستاتا وتضخم الخلايا القاعدية والتهاب البروستاتا المزمن. القاعدة اليسرى: تضخم البروستاتا، تضخم الخلايا القاعدية، الضمور البؤري والتهاب البروستاتا المزمن المنطقة الوسطى اليسرى: تضخم البروستاتا والتهاب البروستاتا المزمن القمة اليسرى: تضخم البروستاتا، ضمور بؤري، التهاب البروستاتا المزمن

Accredit Translator

Rania Muhammad Tawfik

دكتور / علي الهنداوي

دكتورة / مها عقل

(يظهر توقيع بخط اليد)



Dr. Ali El Hindawi
Professor of Pathology
Faculty of Medicine, Umm Al-Qura
University, Jeddah, Saudi Arabia
Member of The American Society of Pathology
Member of The European Society of Pathology

Dr. Maha Aki
Professor of Pathology
EX-HEAD OF THE LABORATORY - CLINICAL DIRECTOR
Theodor Bilharz Research Institute
Member of The International Academy
of Pathology (IAP) (Germany)
Member of The European Society of Pathology

أ. د. علي العبدوي
أ. د. مها أكي
أ. د. علي العبدوي
أ. د. مها أكي

Name: **مصباح عمر مصباح**
Referred by: **أ. د. هشام إبراهيم**
Clinical data: LUTS
Specimen: TRUS guided prostatic biopsies

Age: 63 y
Date: 28/4/2022
Code: 0-2432

PATHOLOGY REPORT

GROSS Six labelled specimens

1-Rt base Two cores
4-Lt base Two cores

2-Rt mid zone Two cores
5-Lt mid zone Two cores

3-Rt apex Two cores
6-Lt apex Two cores

MICROSCOPY

- Serial sections from specimen 1 (Rt base) show a growth composed of separate and fused acini lined by neoplastic cuboidal epithelium showing enlarged nuclei with many prominent nucleoli corresponding to Gleason 3+4 (score 7) affecting 90 % of the biopsied tissue surface area
- Serial sections from specimen 2 (Rt mid zone) show a growth composed of separate and fused acini lined by neoplastic cuboidal epithelium showing enlarged nuclei with many prominent nucleoli corresponding to Gleason 3+4 (score 7) affecting 50 % of the biopsied tissue surface area
- Serial sections from specimen 3 (Rt apex) show hyperplastic glands lined by double epithelial layer with papillary infoldings. Scattered intraluminal corpora are seen. There is focal basal cell hyperplasia. The stroma shows lymphocytic infiltrate
- Serial sections from specimen 4 (Lt base) show hyperplastic glands lined by double epithelial layer with papillary infoldings. Scattered intraluminal corpora are seen. There is focal basal cell hyperplasia and focal atrophy. The stroma shows lymphocytic infiltrate
- Serial sections from specimen 5 (Lt mid zone) show hyperplastic glands lined by double epithelial layer with papillary infoldings. Scattered intraluminal corpora are seen. The stroma shows scattered lymphocytes
- Serial sections from specimen 6 (Lt apex) show hyperplastic glands lined by double epithelial layer with intraluminal corpora. There is focal atrophy. The stroma shows lymphocytic infiltrate

CONCLUSION: Prostate TRUS guided biopsies

- Rt base Prostatic adenocarcinoma, Gleason 3+4 (score 7, grade group 2), 90% involvement
- Rt mid zone Prostatic adenocarcinoma, Gleason 3+4 (score 7, grade group 2), 50% involvement
- Rt apex Prostatic hyperplasia, basal cell hyperplasia & chronic prostatitis
- Lt base Prostatic hyperplasia, basal cell hyperplasia, focal atrophy & chronic prostatitis
- Lt mid zone Prostatic hyperplasia & chronic prostatitis
- Lt apex Prostatic hyperplasia, focal atrophy & chronic prostatitis

Prof. Ali El Hindawi
Prof. Maha Aki

